

**НЕГОСУДАРСТВЕННОЕ ОБРАЗОВАТЕЛЬНОЕ УЧРЕЖДЕНИЕ
ВЫСШЕГО ОБРАЗОВАНИЯ**

**ДАГЕСТАНСКИЙ МЕДИЦИНСКИЙ СТОМАТОЛОГИЧЕСКИЙ
ИНСТИТУТ**

**Материалы для самостоятельной работы студентов
по специальности 31.05.03 «Стоматология»
(дисциплина «Детская стоматология»)**

Махачкала - 2020

Рецензент: доцент И.М. Расулов

Составители:

Меджидова С.А., Абдулмуслимова С.Н. Кафедра профессиональных и стоматологических дисциплин

Материалы для самостоятельной работы студентов модуль

Зубопротезирование (Простое протезирование)

- Махачкала: ДМСИ, 2020. - 13 с.

Рекомендовано Учёным советом ДМСИ к применению в учебном процессе.
Протокол № 2 от 28.09.2020г.

Актуальность темы: в системе сложных и динамических патоморфологических процессов в зубе и тканях, которые его окружают, эндодонтическое вмешательство является основным при лечении пульпита и периодонтита. Успех эндодонтического лечения зависит в первую очередь от знания анатомо-топографических особенностей полости зуба разных групп зубов, умения пользоваться эндодонтическим инструментарием, освоения методики препарирования полости зуба, техники обработки и пломбирования корневых каналов.

Конкретные цели:

1. Выучить строение и функции пульповой камеры временных и постоянных зубов.
2. Знать особенности раскрытия полости зуба во временных и постоянных зубах с несформированными и сформированными корнями.
3. Выучить варианты строения системы корневых каналов во временном и постоянном прикусе.
4. Уметь на практике использовать полученные знания.

Базовые знания, умения, навыки, необходимые для изучения темы:

1. По анатомии человека:
Идентифицировать постоянные зубы в зависимости от их функции в полости рта, размещения на верхней или нижней челюсти, правой или левой стороне в зубной дуге. Уметь описать структуру и функции полости каждого зуба, свободно владеть латинскими терминами, которые касаются анатомии зубов.
2. По гистологии:
Владеть знаниями, относительно структуры и функции той или другой ткани пульпы зуба. Знать этапы эмбриологического формирования тканей зубов. Уметь дифференцировать гистологические препараты тканей зуба.
3. По пропедевтике стоматологических заболеваний:
Уметь применять основной стоматологический инструментарий в зависимости от этапа раскрытия полости зуба. Классифицировать и идентифицировать каждый инструмент.
4. По пропедевтике ортопедической стоматологии:
Классифицировать и идентифицировать каждый инструмент, который используется в ортопедической стоматологии. Уметь применять основной стоматологический инструментарий в зависимости от назначения.

Задания для самостоятельной работы во время подготовки к занятию.

1. Перечислите основные анатомические образования пульповой камеры.
2. Опишите гистологическое строение и функции пульповой камеры.
3. Перечислите основные этапы препарирования полости зуба.
4. Назовите основные принципы препарирования полости зуба во временных и постоянных зубах с несформированными и сформированными корнями.
5. Назовите основные инструменты для трепанации полости зуба и ликвидации ее содержимого.
6. Опишите возможные подходы к раскрытию полости центральных и латеральных резцов во временном и постоянном прикусе.
7. Опишите возможные подходы к раскрытию полости клыков во временном и постоянном прикусе.
8. Опишите возможные подходы к раскрытию полости моляра во временном и постоянном прикусе.
9. Опишите возможные подходы к раскрытию полости премоляра в постоянном прикусе.

Перечень основных терминов, параметров, характеристик, которые должен усвоить студент при подготовке к занятию, :

Термин	Определение
Эндодонтия	- раздел стоматологии, которая изучает методы инструментального и медикаментозного действия на каналы корней зубов, в частности пломбирование.
Входы в корневые каналы (устья)	размещенные на дне полости зуба и обычно отвечают проекции вершин бугорков коронки зуба.
физиологическое сужение	Более узкая часть канала, содержится в апикальном участке на расстоянии 0,5-1 мм от анатомической верхушки корня.

Теоретические вопросы к занятию:

1. Перечислите основные анатомические образования пульповой камеры.
2. Опишите гистологическое строение и функции пульповой камеры.
3. Перечислите основные этапы препарирования полости зуба.
4. Назовите основные принципы препарирования полости зуба во временных и постоянных зубах с несформированными и сформированными корнями.
5. Назовите основные инструменты для трепанации полости зуба и

ликвидации ее содержимого.

6. Опишите возможные подходы к раскрытию полости центральных и латеральных резцов во временном и постоянном прикусе.

7. Опишите возможные подходы к раскрытию полости клыков во временном и постоянном прикусе.

8. Опишите возможные подходы к раскрытию полости моляра во временном и постоянном прикусе.

9. Опишите возможные подходы к раскрытию полости премоляра в постоянном прикусе.

Практические задания, которые выполняются на занятии:

1. Подберите основные инструменты для трепанации полости зуба и ликвидации ее содержимого.

2. Осуществите раскрытие полости центральных и латеральных резцов во временном и постоянном прикусе.

3. Осуществите раскрытие полости клыков во временном и постоянном прикусе.

4. Осуществите раскрытие полости моляра во временном и постоянном прикусе.

5. Осуществите раскрытие полости премоляра в постоянном прикусе.

План и организационная структура учебного занятия по дисциплине.

№	Этапы занятия	Распределение времени	Виды контроля	Средства учебы
1.	Подготовительный этап	15мин	практические задания, ситуационные задачи, устный опрос по стандартизированным перечням вопросов.	учебники, пособия, методические рекомендации
1.1	Об Организационные вопросы.			
1.2	Формирование мотивации.			
1.3	Контроль начального уровня подготовки.			

2.	Основной этап	55мин		
3.	Заключительный этап	20 мин	тестовые задания	тестовые задания
3.1	Контроль конечного уровня подготовки.			
3.2	Общая оценка учебной деятельности студента.			
3.3	Информирование студентов о теме следующего занятия.			

Содержание темы: Эндодонтия - раздел стоматологии, которая изучает методы инструментального и медикаментозного действия на каналы корней зубов, в частности пломбирование. С развитием стоматологии эндодонтии сформировалась как самостоятельный раздел терапевтической стоматологии". Любое вмешательство в лечебных целях, которое осуществляется через полость зуба или в ее пределах, можно назвать эндодонтическим. Успех эндодонтического лечения зависит в первую очередь от знания врачом анатомо-топографических особенностей полости зуба разных групп зубов, умения пользоваться эндодонтическим инструментарием, освоения методики препарирования полости зуба, техники обработки и пломбирования корневых каналов.

Нетрудно обрабатывать корневые каналы, направление которых совпадает с направлением и формой самого корня. Инструментальную обработку и медикаментозное лечение корневых каналов начинают с раскрытия полости зуба. Раскрытие полости зуба необходимо для тщательного обзора дна и стенок полости зуба и сохранения во время этой операции их размера и формы, поскольку пульповую камеру нельзя расширять и деформировать. Устья корневых каналов расширяют шарообразным, грушеподобным борами необходимых размеров к возможности полного обзора устья канала. Предпосылкой успешного эндодонтического лечения временных зубов является обязательное знание их топографо-анатомических особенностей на разных

этапах развития.

Топографо-анатомические особенности системы корневых каналов временных зубов.

Входы в корневые каналы (устья) размещенные на дне полости зуба и обычно отвечают проекции вершин бугорков коронки зуба. Корневые каналы за формой, величиной диаметра очень варьируют в зависимости от того, к какой группе принадлежит зуб, а также от возраста ребенка. Обычно они сужаются конусообразно к верхушке корня зуба. Их диаметр шире в вестибулярном направлении, чем в мезиодистальном. Более узкая часть канала (физиологическое сужение) содержится в апикальном участке на расстоянии 0,5-1 мм от анатомической верхушки корня.

Кроме основного канала, во временных зубах есть боковые и дополнительные каналы. Боковые каналы размещаются в разных участках корня под прямым углом к основному каналу, образуя анастомозы между основным каналом и периодонтом. Термином "дополнительные" понимают маленькие каналцы, которые размещаются в нескольких миллиметрах от верхушки корня. Они образуют дельтообразные разветвления. Количество основных, дополнительных и боковых каналов разное и зависит от того, к какой группе принадлежит зуб.

Длина центральных резцов верхней челюсти составляет 17-19 мм В 100% случаев они имеют один основной канал, в 12 % - один дополнительный канал и только в 4% - два дополнительных канала.

Длина боковых резцов верхней челюсти - 14,5 - 17 мм. У 100% случаев у них есть один корневой канал. В верхушечной части могут быть два разветвления (16%) и один дополнительный канал (12%).

Длина нижних центральных резцов составляет 15-19 мм. В большинстве случаев (92%) они имеют один корневой канал, в 8% - два канала и у 8% случаев в участке верхушки есть два разветвления. Дополнительные каналы: один - в 10% и два - у 8% случаев.

Длина боковых нижних резцов 15-19 мм. У 92% случаев у них определяется один корневой канал и в 8% - два. В участке верхушки корня в 14% - два разветвления. Эти зубы имеют один дополнительный канал у 14% случаев и два - лишь в 4%.

Длина клыков верхней и нижней челюстей - 17,5-22 мм. У 100% случаев четко

определяется один корневой канал и один дополнительный канал - у 2-4% случаев, в участке верхушки корня находятся два разветвления - у 6% случаев.

Длина первого моляра верхней челюсти- 14-17мм. Нужно отметить, что эти зубы чаще (76%) всего имеют четыре корневых канала, в 19% - три и в 5% - два. У 3% случаев определяется один дополнительный канал, в 2% - два.

Длина второго моляра верхней челюсти составляет 17,5 -19,5 мм В подавляющем большинстве (83%) они имеют четыре корневых канала и только в 15% - три, очень редко (2%) - два канала. В верхушечной части есть два разветвления (1 -8%). Дополнительные каналы: один - в 17%, два - в 2% и три - у 1% случаев.

Длина нижнего первого моляра составляет 14-17 мм. В 78% они имеют три корневых канала (один - дистальный и два -медиальных) и в 22% - два. В участке верхушки есть по два разветвления в медиальном (в 8 % случаев) и дистальном (в 2 %) корнях. Чаще встречается один дополнительный канал в участке бифуркации - 15% случаев.

Длина второго моляра нижней челюсти составляет 17,5 -19,5 мм. В 82 % он имеет три корневых канала - один дистальный и два медиальных (щечный и язычный). У 26% случаев этот зуб имеет четыре канала - два дистальных и два медиальных (щечные и язычные). В 18% случаев наблюдается два корневых канала (дистальный и медиальный). Дополнительные каналы: один - в 18 % случаев, два - в 5%.

Следует также заметить, что корни временного моляра значительно расходятся, поскольку между ними формируется зачаток постоянного зуба. Следовательно, корневые каналы в этих зубах также расположены под значительно большим углом один относительно другого, чем в постоянных зубах.

Таким образом, временные зубы в период сформированного корня имеют развитую систему корневых каналов. Этот период длится от 4 до 7 лет и является самым благоприятным для проведения полноценного эндодонтического лечения.

В период формирования и резорбции верхушечная часть корня расширена, дельтообразные разветвление корневого канала отсутствует.

Раскрывая полость зуба надо помнить о ее относительно большом размере при меньшей толщине и плотности твердых тканей.

Топографо-морфологические особенности системы корневых каналов постоянных зубов.

Устья корневых каналов размещаются на дне полости зуба в проекции вершин зубных бугорков. На продольном срезе диаметр каналов шире в щечно-оральном направлении, чем в мезио-дистальном. Более узкая часть канала в верхушечной части корня - так называемое физиологичное верхушечное сужение, которое размещено на расстоянии 0,5-1 мм от анатомического верхушечного отверстия (места перехода цемента корня в дентин поверхности стенки корневого канала).

Боковые каналы размещены на разных уровнях основного канала от него под прямым углом. Дополнительные каналы - это маленькие канальцы, которые размещаются на расстоянии нескольких миллиметров от верхушки корня зуба, образуя верхушечное дельтообразное разветвления. Если в одном корне есть два канала, то между ними образуются анастомозы. Существует несколько типов конфигурации каналов в одном корне: 1 - один прямой канал, который тянется от устья к верхушке корня; 2 - два устья и два канала, которые соединяются в один в участке верхушечной части корня; 3 - два устья и два канала, которые направляются отдельно к верхушечной части корня; 4 - одно устья и один канал, который разделяется на два.

Центральный резец верхней челюсти. Длина зуба в среднем 23,7 мм Этот зуб имеет один прямой канал. Есть незначительное сужение канала на уровне шейки зуба. В верхушечной части канал может быть искривлен в губную или небную сторону.

Боковой резец верхней челюсти. Длина зуба в среднем становит 22,1 мм Верхушечная часть корня этого зуба часто искривлена в дистальном направлении. Канал узок, с тонкими стенками.

Клык верхней челюсти. Это найдовший зуб у человека - 27,3 мм Его канал имеет овальную форму, широкий. Однако на расстоянии 2-3 мм от верхушки корень вдруг резко сужается, что несет в себе возможность его раскола во время инструментальной обработки. Возникают проблемы в определении длины зуба на рентгенограмме, если наблюдается искривление верхушечной части корня в губную сторону.

Первый премоляр верхней челюсти. Длина зуба в среднем 22,3 мм. Обычно этот зуб имеет два корня и два канала небный и щечный, но он может иметь и один, и три канала. Корни очень тонкие и могут быть искривлены в щечном, небном, мезиальном направлениях.

Второй премоляр верхней челюсти. Длина зуба в среднем 22,3 мм. Обычно этот зуб имеет один корень, и один канал, но могут быть и два отдельных канала с двумя устьями или с одним общим устьем. Верхушечная часть корня может быть значительно искривлена в дистальном направлении, а иногда и в щечном.

Первый моляр верхней челюсти. Первый моляр имеет три корня. Самый длинный (в среднем 22 мм) из них небный. Более короткие (в среднем 21 мм) мезиально-щечный и дистально-щечный корни. В 51% случаев в мезиально-щечном корне определяют два канала с двумя отдельными верхушечными отверстиями. Эти каналы очень узкие и труднодоступные инструментальной обработке. Очень трудно определить кривизну каналов, из-за того, что на рентгенограмме два канала в мезиально-щечном корне накладываются друг на друга. Небный корень имеет тенденцию к искривлению в щечном направлении, и его длина на рентгенограмме будет выдаваться короче, чем в действительности.

Второй моляр верхней челюсти. Длина зуба в среднем становится 22,3 мм. Этот зуб имеет три корня, короче, чем у первого моляра. Каналы более прямые, с тонкими стенками. В большинстве случаев в зубе три канала, а в 40% - четыре. Чаще встречается два канала в мезиально-щечном корне.

Центральный и боковой резцы нижней челюсти. Эти два резца морфологично очень похожие. Длина центрального резца в среднем становится 21,8 мм, а бокового - 23,3 мм. Эти зубы имеют один корень, но достаточно часто два канала (по данным разных авторов - от 16,6 к 40% случаям), на рентгенограмме накладываются друг на друга, однако только у 1% случаев оказываются два устья корневых каналов.

Клык нижней челюсти. Клык нижней челюсти немного короче от клыка верхней челюсти (в среднем 26 мм). Очень редко встречаются два корня. Чаще всего этот зуб имеет один канал (93,3%), иногда - два (6,6%). Канал прямой, сплюснутый в мезио-дистальном направлении. В апикальной части корень может быть искривлен в дистальном или вестибулярном направлении.

Первый премоляр нижней челюсти. Длина этого зуба становится в среднем 22,9 мм. Чаще он имеет один канал, но иногда в середине канала выявляют достаточно сложные его разветвления. Описаны случаи, когда этот зуб имел два канала, но одно устье или два канала и два устья.

Второй премоляр нижней челюсти. Длина этого зуба становится в среднем 22,3 мм, он имеет один корень и обычно один канал. Описаны случаи, когда выявляли два канала.

Первый моляр нижней челюсти. Длина этого зуба представляет в среднем 22 мм. Он имеет обычно два корня и три канала (у 52,5% случаев) - один дистальный и два медиальных, у 4,5% случаев - один мезиальный и один дистальный. Описаны случаи, когда почти в 1/3 этих зубов оказываются четыре канала, встречаются зубы с тремя корнями.

Второй моляр нижней челюсти. Длина второго моляра становится в среднем 21,7 мм. Он имеет два корня и три канала, чаще (у 72,6% случаев) устья медиальных каналов размещены близко друг к другу. Редко встречаются четыре канала (у 7,4% случаев) и значительно чаще (19,9%) два канала.

Инструментальная обработка корневых каналов.

Инструментальная обработка корневых каналов - ответственный этап эндодонтического лечения. Цель инструментальной обработки - удаление инфицированных тканей из корневого канала и создания условий для его пломбирования. Для успешного достижения этой цели нужно иметь набор необходимых эндодонтических инструментов.

Первый этап: раскрытие полости зуба с целью создания прямого доступа к отверстию корневого канала. Для успешного осуществления этого этапа нужно хорошо знать топографо-морфологические особенности полости зуба и отверстий корневых каналов.

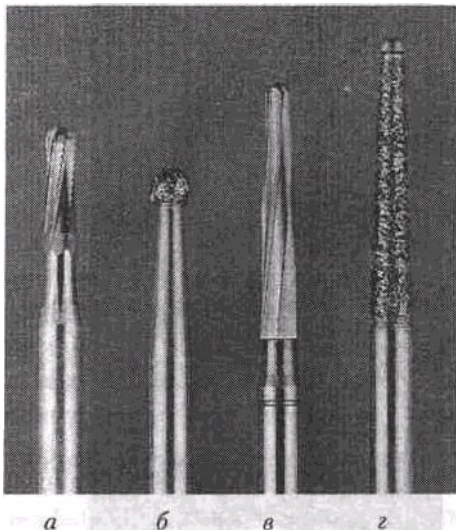
Удаления кариозного дентина, пломб и расширения кариозной полости проводят с помощью фиссурных или круглых боров соответствующего диаметра. Раскрывают полость зуба твердосплавным фиссурным или алмазным бором

Раскрытие полости резцов и клыков проводится со стороны оральной поверхности. Направление бора должно отвечать осе зуба, что разрешает предотвратить перфорации его коронки. Раскрытие полости зуба премоляра и моляра проводится со стороны жевательной поверхности. Для раскрытия полости зуба и удаления нависшего края крыши пользуются фиссурным конусообразным твердосплавным бором или алмазной головкой с тупым концом, чтобы предотвратить перфорации дна полости зуба.

С помощью эндодонтического или обычного зонда определяют устья корневых каналов. В исключительных случаях, когда устья резко сужены, прибегают к их расширению, используя для этого круглые боры малых размеров на длинном стержне или внутриканальный бор для расширения устья корневых каналов типа Гейтс Глидден (Gates Glidden). Они выпускаются за № 1- 6, что отвечает диаметру рабочей части инструмента 0,50,0,70,0,90,1,10,1,30, 1,50 мм. Длина инструмента 28 и 32 мм. Работают инструментом типа Gates Glidden на малых оборотах бормашины.

На этом этапе возможные ошибки и осложнения :

- 1) повреждение стенки зуба в случае недостаточного снятия нависших краев кариозной полости;
- 2) перфорация коронки зуба;
- 3) перфорация дна полости зуба;
- 4) отверстия в крыше полости зуба ошибочно считаются отверстиями корневых каналов через недостаточно видо-лени нависшие края крыши полости зуба;
- 5) невозможность найти отверстия всех каналов через недостаточное раскрытие полости зуба по периметру

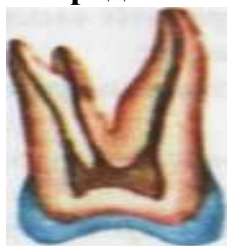

Материалы для самоконтроля:

1. Раздвоение корня в группе малых коренных зубов характерно:

- а - для первого премоляра верхней челюсти; *
- б - для первого премоляра нижней челюсти;
- в - для второго премоляра верхней челюсти;
- г - для второго премоляра нижней челюсти.

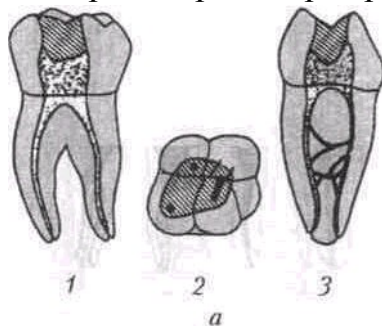
2. Продольный срез (во фронтальной плоскости) какого зуба изображен на рисунке:



- а - первый премоляр верхней челюсти;
- б - временный первый моляр верхней челюсти;
- в - второй премоляр верхней челюсти;
- г - постоянный первый моляр верхней челюсти; *
- д - постоянный первый моляр нижней челюсти.

3. Особенности строения корневой системы какого зуба изображены на рисунке:

а - первый премоляр верхней челюсти;



- б - временный первый моляр нижней челюсти;
- в - второй премоляр верхней челюсти;
- г - постоянный первый моляр нижней челюсти; *
- д - постоянный первый премоляр нижней челюсти.

Литература.

Основная:

1. Лекции.

1. Под ред Велбери Р.Р., Даггал М.С.М.Хази Детская стоматология: руководство/ Под ред Велбери Р.Р., Даггал М.С.М.Хази. Пер. С англ. Под ред. Кисельниковой Л.П.- Гэотар, 2014-456 с.
2. Стоматология детского возраста: учебник: в 3 ч.- 2-е изд., перераб.и доп./ В.М.Елизарова и др. -М.: ГЭОТАР-Медиа, 2016. -Ч.1Терапия. -480с.
3. Стоматология детского возраста. Часть 1. Терапия [Электронный ресурс]: учебник / В. М. Елизарова [и др.]. - 2-е изд., перераб. и доп. - в 3 ч. - М.: ГЭОТАР-Медиа, 2016. - Режим доступа: <http://www.studmedlib.ru/book/ISBN9785970435526.html>- ЭБС «Консультант студента».
4. Стоматология детского возраста. Часть 2. Хирургия [Электронный ресурс]: учебник / О.З. Топольницкий [и др.]. - в 3 ч. - М.: ГЭОТАР-Медиа, 2016. - Режим доступа: <http://www.studmedlib.ru/book/ISBN9785970435533.html>- ЭБС «Консультант студента».

Дополнительная:

1. Детская терапевтическая стоматология. Руководство к практическим занятиям: учебное пособие. Елизарова В.М. и др. / Под ред. Л.П. Кисельниковой, С.Ю. Страховой. 2013. - 288 с.
2. Стоматология. Международная классификация болезней. Клиническая характеристика нозологических форм: учеб. пособие / М. Я. Алимова, Л. Н. Максимовская, Л. С. Персин, О. О. Янушевич. - М.: ГЭОТАР-Медиа, 2016. - 204 с.
3. Атлас по детской хирургической стоматологии и челюстно-лицевой хирургии: Учебное пособие. Топольницкий О.З., Васильев А.Ю.-М: Гэотар-Медиа, 2011. -264 с.:ил. Детская стоматология [Электронный ресурс] / под ред. О.О. Янушевича, Л.П. Кисельниковой, О.З. Топольницкого - М. : ГЭОТАР-Медиа, 2017. -Режим доступа: <http://www.studmedlib.ru/book/ISBN9785970440506.html>ЭБС «Консультант студента».
4. Стоматология. Международная классификация болезней. Клиническая характеристика нозологических форм [Электронный ресурс] / М. Я. Алимова, Л. Н. Максимовская, Л. С. Персин, О. О. Янушевич - М.: ГЭОТАР-Медиа, 2016. -Режим доступа: <http://www.studmedlib.ru/book/ISBN9785970436691.htm>- ЭБС «Консультант студента».